Lane Medical Library

Aus dem Städtisch. Schlachthof Gießen
Direktor: Stadtveterinärrat Dr. Hugo Keller

Zur Tonsillentuberkulose des Rindes.

Dissertation
zur
Erlangung der Doktorwürde
der
veterinär-medizinischen Fakultät
der
Hessischen Ludwigs-Universität zu Gießen

vorgelegt von
Wilhelm Heine
approbiertem Tierarzt aus Kehl a. Rh.

— Gießen 1933 —

Gedruckt
mit Genehmigung der veterinär-medizinischen Fakultät
zu Gießen.

Referent: Geh. Med.-Rat Prof. Dr. A. Olt.

INHALTSVERZEICHNIS.

A. Anatomie und Physiologie der Tonsillen . . . . . Seite 5

B. Literatur . . . . . „ 7

C. Eigene Untersuchungen . . . . . „ 13

1. Bereits makroskopisch erkennbare Tonsillentuberkulose „ 15

2. Impfversuche . . . . . „ 16

3. Nur mikroskopisch erkennbare Tonsillentuberkulose . „ 19

4. Primäre Tonsillentuberkulose . . . . . „ 19

D. Besprechung der Untersuchungsergebnisse . . . . . „ 21

E. Nutzanwendung für die Fleischuntersuchung . . . . . „ 22

F. Zusammenfassung . . . . . „ 22

G. Literaturverzeichnis . . . . . „ 23



Digitized by the Internet Archive
in 2026

https://archive.org/details/IA40154005_0018

Anatomie und Physiologie der Tonsillen.

Bei den Haussäugetieren und dem Menschen bildet nach Illing (23) das über die ganze Mundhöhle zerstreute zytoplastische Gewebe am Uebergang von der Mund- in die Rachenhöhle den lymphatischen Rachenring, zu dem auch die Gaumenmandeln, Tonsillae palatinae, gehören. Sie sind beim Rind walnußgroß und liegen, tief in die Muskulatur eingesenkt, zwischen Arcus palatopharyngeus und Arcus palatoglossus in einer breiten Schleimhautfläche, die man nach Illing als Regio tonsillaris bezeichnen könnte. Von der Schleimhautoberfläche der Gaumenmandeln, die zu den Balgmandeln gehören, führen meist zwei trichterförmige Gänge in die Tiefe in erweiterte Räume, die Fossae tonsillares. Von diesen Mandelgruben werden die Rami tonsillares, die sich in die Fossulae tonsillares aufspalten, abgezweigt. Die Fossulae tonsillares, die Mandelgrübchen, sind von lymphatischem Gewebe umgeben. Das mehrschichtige Plattenepithel der Mundhöhle kleidet auch die Fossae und Fossulae tonsillares aus. In der Tiefe verliert es allmählich seinen Papillarkörper und wird dünner. Zwischen den Bälgen, bzw. den Balgkonglomeraten liegen in dem Stützgerüst Schleimdrüsen, deren Ausführungsgänge an der Schleimhautoberfläche oder in die Fossae tonsillares münden, aber nie in die Fossulae. Gegen die Umgebung sind die Tonsillen durch eine bindegewebig - elastische Kapsel abgegrenzt.

Nach Baum (3) sind die Gaumenmandeln des Rindes reich an Lymphgefäßen, die mit offenen und weiten Stomata beginnen. Vom anatomischen Standpunkt behauptet daher der Autor, daß die Mandeln als wesentlichste Eingangspforten für Krankheitserreger anzusehen seien. Die Lymphgefäße ziehen von den Mandeln stets nur zu den Lnn. retropharyngei mediales, die medial vom großen Zungenbeinast zwischen Pharynxmuskulatur und Kopfbeugern liegen. Diese Lymphknoten haben beim erwachsenen Tier ungefähr die Größe eines Taubeneies. Meist sind sie auf jeder Seite in der Einzahl vorhanden, manchmal sind an Stelle des einen zwei kleinere nachzuweisen. Vom medialen retropharyngealen Lymphknoten verlaufen vier bis acht Lymphgefässe zum lateralen Ln. retropharyngeus, der am kaudodorsalen Ende der Unterkieferdrüse liegt. Die Vasa efferentia dieses Lymphknotens vereinigen sich zum Ductus trachealis sinister bzw. dexter. Der linke Trachealstamm mündet entweder in den Ductus thoracicus oder in die

Vena jugularis communis interna oder mit irgendwelchen Modificationen. Rechts bestehen ähnliche Verhältnisse. Das Endstück des Ductus trachealis dexter wird durch die Einmündung des rechten Bug- und anderer Lymphknoten weit und wird Truncus lymphaticus dexter genannt.

Nach den Baum'schen Untersuchungen kann es nicht direkt von den Tonsillen aus den Hals hinunter zur Infektion der Brustorgane kommen, wie es viele der unten angeführten Autoren annehmen, sondern nur auf dem Weg durch den linken oder rechten Luftröhrenstamm - Milchbrustgang oder Venen - über das rechte Herz. Auch Most (31) ist dieser Ansicht. Olt (34) glaubt, daß unter gewissen Umständen ein Fortkriechen von Prozessen von den Tonsillen aus durch den Brusteingang hindurch direkt auf dem Lymphweg möglich ist und führt als Beweis seine Beobachtungen beim Wild (Lepus europaeus) an.

Die Physiologie der Tonsillen ist ein heiß umstrittenes Gebiet. Die einen Autoren halten die Tonsillen für peripherisch gelagerte Lymphknoten, die aus biologischen Gründen keine zuführenden Lymphgefässe haben können, die anderen heben die anatomischen Unterschiede gegenüber den Lymphknoten hervor. So sagt Seiferth (41) daß in allen lymphatischen Gruppen die einheitliche Linie gewahrt ist: die Zusammensetzung aus Follikeln und die Grundstruktur, und diese gebe beiden Organen, Tonsillen und Lymphknoten, etwas Wesensverwandtes,

Über den Wert der Tonsillen sind die Meinungen geteilt. Die meisten Forscher sehen bei Infektionen in den Tonsillen den Locus minoris resistentiae, nur wenige sprechen von der Schutz-und Abwehrfunktion der Mandeln. Sicher ist, daß in den Tonsillen Lymphozyten gebildet werden, die in die Lymph-und Blutbahn oder durch das Kryptenepithel in die Mundhöhle gelangen und Infektionen abwehren können. Es ist aber auch sicher, daß bei einem durch irgendeinen Umstand geschwächten Organismus oder bei dauernder starker Zufuhr von Keimen die Tonsillen die Infektion vermitteln und unter Umständen sogar selbst krank werden können. Dies trifft nach Olt für eine Reihe von Krankheiten zu: Beim Schwein beherbergen die Tonsillen ovoide Stäbchen, die durch das Virus der Schweinepest virulent werden können. Von Verletzungen der Mandeln des Pferdes kann der Starrkrampf seinen Ausgang nehmen. Oft kommen in den Tonsillen des Schweines Rotlaufstäbchen vor, ohne die Tiere krank zu machen. Durch plötzliche Virulenzsteigerungen kann es zum Ausbruch der Seuche kommen. Bauermeister (2) hat diese Frage näher bearbeitet. Weiterhin beschreibt Olt, wie sich beim Hasen von den Tonsillen aus Pseudotuberkulose ausbreiten kann. Bei Kokkeneiterungen können die Gaumenmandeln eine Rolle spielen. Bei zwei an Morbus maculosus bzw. an Druse eingegangenen Pferden ist im Vet.-path. Institut der Universität Gießen bei der Obduktion eitrige Einschmelzung an den Tonsillen und den retropharynge-

alen Lymphknoten festgestellt worden. Auf dem Lymphweg und vielleicht auch durch Aspiration des Eiters ist es zu Bronchopneumonie und in dem einen Fall im Anschluß daran zu Pleuritis gekommen. Finder (14) glaubt, daß beim Menschen die Erreger der Diphtherie und des Scharlachs von den Tonsillen aus in den Körper eindringen. Bei Endocarditis, Nephritis, Gelenkaffektionen und anderen Leiden spricht der Autor ebenfalls die Mandeln als Eingangspforten an. Er erwähnt ferner die Tuberkulose als diejenige chronische Infektionskrankheit, bei der die Möglichkeit des Zusammenhangs mit den Tonsillen am frühesten angenommen worden ist.

Literatur.

Man hat vermutet, daß die Mandeln zwar als Eingangspforte dienten, daß sie aber in den meisten Fällen von den Tuberkelbakterien passiert würden, ohne Veränderungen zu hinterlassen. Erst die regionären Lymphknoten würden ergriffen. Das sind Verhältnisse, wie man sie heute noch für den Darm des Schweines als Norm annimmt. Diese Ansicht vertritt z. B. Devrient (10) in seiner Arbeit. Er findet unter 1400 tuberkulösen Rindern nur 2 mal Tonsillentuberkulose, die sekundär entstanden sein soll. Auch die zugehörigen retropharyngealen Lymphknoten seien erkrankt gewesen. Bei vorgeschrittener Lungentuberkulose seien in etwa einem Drittel der Fälle die Lnn. retropharyngei tuberkulös gewesen, ohne die Spur einer Veränderung in den Tonsillen. Nach seinen Ausführungen ist allerdings anzunehmen, daß er nur makroskopisch untersucht hat.

Bongert (10) hat unter 1200 tuberkulösen Rindern in 3 Fällen Tonsillentuberkulose gefunden, das sind 0,25 Prozent. Dagegen berechnet Rasmussen (38) 1,10 Prozent. Nach seiner Aufstellung haben von 80504 Rindern 4708 hochgradige Tuberkulose, 52 Tuberkulose der Tonsillen. Hingegen sind die retropharyngealen Lymphknoten 3245 mal erkrankt, das sind 68,93 Prozent. Nach der Budapester Schlachthofstatistik von 1899 Breuer (8) haben von 98531 Rindern 9046 oder 9,18 Prozent Tuberkulose. Bei 24 Tieren, das sind 0,27 Prozent sind die Tonsillen und die zugehörigen medialen retropharyngealen Lymphknoten allein ergriffen.

Primäre Tonsillentuberkulose sowie makroskopisch sichtbare Fälle scheinen so selten zu sein, daß in der Literatur näher auf sie eingegangen wird.

Ostertag (35) erwähnt Devrient und hält die Tonsillentuberkulose beim Rind für ein seltenes Vorkommnis. Sie entstünde sekundär durch Bronchialschleim bei offener Lungentuberkulose. Er beschreibt einen Fall, bei dem die Tonsillen und die regionären Lymphknoten beträchtlich vergrößert und bei dem flache Geschwüre der Kryptenschleimhaut vorhanden sind. Eine ähnliche

Veränderung, bei der auch die Zunge ergriffen ist, schildert Schlegel (43), der von der „seltenen Zungentuberkulose“ und der „noch selteneren Mandeltuberkulose“ spricht.

Kitt (26) schreibt von den Mandeln als „einer Schutzwehr gegen diverse Infektionen und auch gegen Tuberkulose“. Als Beweis dafür sieht er das nicht häufige Vorkommen der primären Tonsillentuberkulose an. Bei ständigem massenhaftem Eindringen der Tuberkelbakterien könne es schließlich doch zur Infektion kommen. Man sehe dann auf dem Durchschnitt „käsige Infiltrationen in gelben Flecken, bandartig gekräuselt, entsprechend den Falten und Vertiefungen der Schleimhaut im Halbmond gestellt, sowie käsige Partien“. Die retropharyngealen Lymphknoten seien vergrößert und verkäst. Kitt spricht nur von der makroskopisch sichtbaren Tuberkulose.

„Tuberkulose der Tonsillen scheint sehr selten zu sein“. So schreibt Cohrs (32). „Die Fossulae tonsiliares sind erweitert und mit gelben tuberkelbazillenhaltigen käsigen Massen ausgefüllt.“ Es kann sich nach unseren Untersuchungen hier sehr wohl um die sehr häufigen Mandelpfröpfe handeln, die durch ausgehusteten Lungenschleim mit Tuberkelbakterien verunreinigt sind. Cohrs hält die Seltenheit der Tonsillentuberkulose für verwunderlich, da diese doch Lymphapparate darstellten, eine Ansicht, die auch Strassmann (46) vertritt.

Auf Verletzungen durch scharfe Nahrungsbestandteile führt Joest (25) das Eindringen der Tuberkelbakterien in die Tonsillen zurück. Tuberkulose der Tonsillen sei wenig beobachtet. Der Prozeß beginne an den Follikeln um die Tonsillengrübchen. Bei ausgeprägter Tuberkulose könne die Oberfläche mehr oder weniger geschwürig verändert sein.

Wie oben schon ausgeführt ist, sind die Lnn. retrophar. med. die regionären Lymphknoten der Tonsillen. Sie sollen nach Spartz (48) häufig vom Pharynx aus auf dem Lymphweg tuberkulös erkranken, man müsse nur eifrig danach suchen. Das eifrige Suchen erübrigt sich, man muß Veränderungen finden, wenn man die Lymphknoten bei der Fleischuntersuchnng ordnungsgemäß in eine genügend große Anzahl Scheiben zerlegt. Bei generalisierter Tuberkulose sind nach Spartz die Lnn. retrophar. med. meist gesund, was unseren Befunden beim Rind widerspricht.

Von der Tuberkulose der oberen Halslymphknoten behauptet Knese (27), daß sie im Kreise Norden häufiger als Darm-, Euter- und Gebärmuttertuberkulose zusammen vorkomme. Er meint anscheinend die medialen retropharyngealen Lymphknoten und erwähnt, daß ihre Tuberkulose in der Mehrzahl der Fälle mit Lungentuberkulose vergesellschaftet sei. Die Tonsillen berücksichtigen Knese und Spartz nicht.

Nach Nieberle (33) erkranken die Mund- und Rachenhöhle wenig, dagegen häufig die regionären Lymphknoten. So soll beim Rind z. B. die Zunge selten tuberkulöse Herde zeigen, noch

seltener die Gaumenmandeln. Die Veränderungen entstünden primär und sekundär, und zwar sekundär fast immer bei chronischer Lungentuberkulose durch den Tuberkelbakterien enthaltenden Lungenschleim. Manchmal käme Tuberkulose der Lymphknoten im Bereich der Rachenhöhle vor, ohne daß sonst ein Herd im Körper zu beobachten sei, es handle sich dann um einen echten, jedoch unvollständigen Primärkomplex. Bei der Tonsillentuberkulose des Rindes seien keine oberflächlichen Geschwüre festzustellen. Mikroskopisch handle es sich um typische Epitheloidzelltuberkel. Ferner schreibt Nieberle: „Auffallenderweise wird in allen Fällen angegeben, daß die retropharyngealen Lymphknoten stark tuberkulös verändert waren und zwar trotz Vorliegens einer ausgedehnten offenen, d. h. wohl chronischen Lungentuberkulose". Auch wir können in den meisten unserer Fälle von Mandeltuberkulose feststellen, daß die regionären Lymphknoten erheblich vergrößert und tuberkulös verändert sind. Nieberle weist daraufhin, daß Devrient und Bongert makroskopisch untersucht haben, er empfiehlt histologisch zu arbeiten.

Eine Reihe von Humanmedizinern hat Tonsillentuberkulose nur selten beobachtet. So entdeckt Ito (24) bei der Untersuchung von 104 Leichen, die allerdings nicht alle Lungentuberkulose haben, 5 Fälle von sekundärer, keinen Fall von primärer Tonsillentuberkulose. Der Autor sieht die Erklärung der Seltenheit darin, daß die Gaumenmandeln vielleicht für Tuberkelbakterien durchgängig sind, ohne zu erkranken, eine Auffassung, die den Ergebnissen der Versuche von v. Baumgarten (5) widerspricht. Immer findet v. Baumgarten Veränderungen an den Eintrittspforten der Tuberkelbakterien, wenn auch manchmal nur histologisch.

Grober (19) stellt bei 35 Kindern mit skrofulösen Halslymphknoten nicht einmal makroskopisch am Lebenden Mandeltuberkulose fest. Er spricht davon, daß die Tonsillen eine ungünstigere Ansiedlungsstelle zu sein schienen als die Lymphknoten. Bei der histologischen Untersuchung der Mandeln hätte er sicher mehr oder weniger Tuberkel festgestellt.

In der laryngologischen Praxis beobachtet Lublinski (29) Tuberkulose der Tonsillen nicht oft, am wenigsten die isolierte Form, d. h. Mandeltuberkulose ohne Beteiligung der Rachenschleimhaut, des Kehlkopfes usw. Er glaubt, daß die reichliche Bindegewebsentwicklung in kranken Tonsillen den geschwürigen Zerfall verhindere oder aber aufschiebe.

Virchow (40) kennt die Tuberkulose der Tonsillen nicht: „Worin es begründet liegt, daß Tuberkulose der Tonsillen und der Zungenbalgdrüsen nicht beobachtet ist, vermag ich nicht anzugeben, möglicherweise ist es nur der Mangel an Untersuchung. Indes, wenn sie auch gefunden werden sollte, so muß sie doch so selten sein, daß eine Art Immunität für die Organe beansprucht werden kann".

Die oben angeführten Untersucher haben sich im allgemeinen mit makroskopischen Ergebnissen begnügt. Ein wesentlich anderes Bild ergibt sich bei planmäßiger histologischer Untersuchung der Tonsillen, die seit Ende des vorigen Jahrhunderts, besonders an menschlichen Leichen, durchgeführt worden ist.

Dabei finden Ruge (40), Strassmann (46) u. a., daß die Tonsillen in der Regel äußerlich unverändert erscheinen, mikroskopisch stellen sie jedoch Tuberkel fest, denen die geringe Neigung zur Verkäsung eigen ist. Auch Verkalkungen sind selten. Fast immer besteht die Tonsillentuberkulose als sekundäre Erkrankung, die durch einen bakterienspendenden Lungenherd hervorgerufen wird.

Bei seinen Sektionen von Leichen mit schweren Lungenveränderungen findet Dmochowski (11) bald mehr, bald weniger ausgedehnte Veränderungen in den Tonsillen, während mit bloßem Auge keine Abweichungen festzustellen sind.

Krückmann (28) und Schlenker (44) gehen bei ihren Untersuchungen von tuberkulösen Halslymphknoten aus. In keinem Fall vermißt Krückmann histologisch Tuberkulose der Tonsillen.

Bei vorgeschrittener Lungentuberkulose findet Bakács (1) in über 50 Prozent der Fälle eine Beteiligung der Gaumenmandeln. Fast immer sind auch die Halslymphknoten krank.

Finder (14) weist daraufhin, daß die zweite Etappe bei der Infektion der Tonsillen die Halslymphknotentuberkulose ist.

Bei 32 Untersuchungen findet v. Scheibner (42) 4mal sekundäre und 2mal, allerdings nicht ganz unanfechtbare, primäre Tonsillentuberkulose. Der Forscher steht auf dem Standpunkt, man müßte die Tonsillen im Serienschnitt durchmustern, denn einzelne Autoren hätten nur an dem einen Ende der Tonsillen ein oder zwei Tuberkel gefunden. Wir haben gesehen, daß Stufenschnitte aus verschiedenen Stellen der Tonsillen genügen, um einen Begriff von der Häufigkeit der Tuberkulose dieser Organe zu bekommen.

Friedmann (16) weist in tuberkulösen Mandeln selten ausgedehnte Verkäsungen nach. Narben in den Tonsillen und Veränderungen tuberkulöser Art in den regionären Lymphknoten lassen ihn an abgeheilte Prozesse denken. Bei Erwachsenen mit einigermaßen fortgeschrittener Lungentuberkulose besteht nach Friedmann fast immer Tuberkulose der Tonsillen. Alle Fälle von Halslymphknotentuberkulose wiesen entweder auf bestehende oder abgeheilte Tonsillentuberkulose, oder aber man könne sie auf eine Infektion durch aszendierende retrograde Lymphknotentuberkulose zurückführen. Nach den anatomischen Verhältnissen ist das Letztere nicht möglich. Beitzke (6) betont, daß die Lymhströmung eine fest bestimmte ist. Eine Umkehr des Lymphstroms könne nur unter besonderen Bedingungen und auf kurze Strecken erfolgen.

Die Halslymphknotentuberkulose ist nach Most (31) eine

recht häufige Erkrankung, die in mindestens Zweidrittel der Fälle durch eine Infektion der Rachenschleimhaut, besonders des lymphatischen Rachenrings, bedingt wird. Vor allen Dingen sind wegen der anatomischen Verhältnisse die Tonsillen gefährdet.

Sie können ganz normal erscheinen und sind doch tuberkulös. Auf diesem Standpunkt stehen Trautmann (50) und Grawitz (18). Sie haben im übrigen die gleiche Ansicht wie Most.

Daß man bei zervikaler tuberkulöser Adenitis in der Regel nur mikroskopisch eine bestehende Tonsillentuborkulose diagnostizieren kann, bestätigt Caramichael (9).

Schon Strassmann (46) schreibt, daß die Veränderungen bei der isolierten Tonsillentuberkulose verschieden sind von denen bei Mandeltuberkulose mit Beteiligung der Rachenschleimhaut. Hier beständen ausgedehnte Verkäsungen und Geschwüre, tiefgehende Zerstörungen, dort im allgemeinen bald viel, bald wenig miliare Tuberkel, reich mit Riesenzellen ausgestattet. Nach unseren Untersuchungen handelt es sich immer nur um die isolierte Form, d. h. die alleinige Tuberkulose des lymphatischen Anteils der Tonsillen, in keinem Fall ist die Rachenschleimhaut ergriffen.

Als infiziert mit Tuberkulose spricht Fischer (15) bei seinen histologischen Untersuchungen alle Tonsillen an, in denen er für Tuberkulose charakteristische Veränderungen, Epitheloidzellen mit und ohne Riesenzellen und Verkäsungen, bemerkt. Dem Bakteriennachweis in den Krypten mißt er nur bedingten Wert bei.

Gottstein (17) berichtet über einige Fälle von primärer Tonsillentuberkulose, bei denen er klinisch nicht das Geringste an den Mandeln feststellen konnte. Histologisch sieht er immer nicht nur Riesenzellen, sondern auch deutlich Tuberkelbildung, jedoch keine Verkäsungen und keine Tuberkelbakterien. Im Gegensatz dazu ist in unseren Schnitten selten die typische Form des Tuberkels zu finden.

Beim Eindringen in die Mandeln benutzen die Tuberkelbakterien die physiologischen Epithellücken der Schleimhaut in den Krypten, die Stöhr (45) beschrieben hat. Toth (49) findet in seinen Schnitten Tuberkel in allen Schichten der Tonsillen, aber keinen Beweis für die Entstehung der Infektion durch das Sputum. Er denkt z. B. an Tuberkel der Schleimhaut oder Geschwüre, deren Vorhandensein nach dem oben Gesagtem nicht nötig ist. Wir haben nie etwas derartiges gesehen, wohl aber sind häufig besonders in den Fällen, wo Tuberkel dicht unter der Schleimhaut liegen, die Epithelzellen in ihrem Verbande gelockert.

Die Untersuchungen sind von vielen Autoren nur histologisch, manchmal auch bakterioskopisch durchgeführt worden. Plum (37), der den engen Zusammenhang zwischen Halslymphknoten-und Tonsillentuberkulose kennt, weist daraufhin, dsß die Meerschweinchenimpfung bessere Resultate bei der Feststellung von Tonsillartuber-

kulose ergibt, vor allen Dingen dann, wenn Tuberkel nur sehr spärlich vorhanden sind.

Nach Dietrich (20) ist die ausgedehnte Tuberkulose der Tonsillen mit oberflächlichem, geschwürigem Zerfall ein seltenes Ereignis. Dagegen treffe man bei Lungentuberkulose häufig tuberkulöse Veränderungen, die sich nur histologisch oder bakteriologisch feststellen ließen. Es handle sich um typische Epitheloidzellknötchen mit Riesenzellen unter dem Epithel der Krypten, mit geringer Neigung zur Verkäsung.

Aufrecht, zitiert nach Ribbert (39) hält die Tonsillen für die häufigsten Eingangspforten bei der Lungentuberkulose des Menschen. „Wir erwarten bei dieser Art der Infektion entweder schon in den Rachenorganen oder wenn diese, was häufiger ist, nur mikroskopisch erkranken, erst in den Halslymphdrüsen eine Tuberkulose". Für den erwachsenen Menschen und das Rind gilt jetzt allgemein die Annahme, daß die Lungentuberkulose auf dem Inhalationsweg entsteht. Erst sekundär kommt es zur Tonsillentuberkulose. Allerdings haben wir beim Rind verhältnismäßig häufig eine primäre tukerkulöse Erkrankung der Mandeln gefunden.

Nach Ströse (47), der die Mandeln beim Schwein untersucht hat, zeigt die Tuberkulose dieser Organe eine ausgesprochene Neigung zur Lokalisation. Das gleiche gelte von den oberen Halslymphknoten, die nach den Mandeln ergriffen würden. Ströse glaubt, daß die Tonsillen von den Tuberkelbakterien manchmal durchwandert werden können, ohne Veränderungen zu hinterlassen, allerdings macht er die Einschränkung, daß er keine Serienschnitte angefertigt habe.

Horn (21) hat bei der histologischen Untersuchung der Tonsillen von 55 gesunden und kranken Schweinen 4 mal ein positives Resultat. Dabei sieht er bereits makroskopisch miliare bis zu erbsengroße Herde, die aus Epitheloidzellen und manchmal aus Riesenzellen aufgebaut sind. An verschiedenen Stellen sind Verkäsungen zu finden. In einer zweiten Arbeit teilt Horn (22) mit, daß sich die veröffentlichten Fälle erheblich vermehrt hätten. Die Veränderungen seien meist schon mit bloßem Auge zu erkennen. Er beschreibt einen Fall mit ausgedehnten Gewebszerstörungen. Der Nachweis der Tuberkelbakterien in den Schnitten gelingt Horn im Gegensatz zu uns nur einmal, dagegen reagieren die geimpften Meerschweinchen.

Bei seinen Untersuchungen über die Nasentuberkulose des Rindes entdeckt Brieg (7) bei 40 Prozent der tuberkulösen Tiere Veränderungen in den Lymphknoten des Kopfes und des Schlundkopfes. Bei 5 Prozent besteht, allerdings wohl makroskopisch, Tonsillentuberkulose, die meist mit offener Lungentuberkulose vergesellschaftet ist.

Nach Winkel (35) sind in den Niederlanden von Rindern

mit offener Lungentuberkulose gleichzeitig mit Tuberkulose der Tonsillen behaftet:

1905:	von	1499	Rindern	83;
1906:	„	2704	„	44;
1907:	„	3315	„	69;
1908:	„	7409	„	362;

Diese Zahlen beziehen sich nur auf makroskopische Untersuchungen. Die Schwankungen in den einzelnen Jahren sind etwas merkwürdig. Wahrscheinlich sind die häufig in den Tonsillen vorkommenden Pfröpfe mit tuberkulösen Herden verwechselt worden. Wir haben bei unseren makroskopisch gefundenen Fällen durch die mikroskopische Untersuchung den Nachweis erbracht, daß es sich wirklich um Tuberkulose handelt. Im Gegensatz zu Winkel gehen wir von den ergriffenen regionären Lymphknoten aus. Dadurch ermitteln wir histologisch auch Fälle, bei denen sonstige Herde im Körper fehlen.

Winter (51) glaubt nicht an die Seltenheit der Mandeltuberkulose des Rindes. Bei der Fleischuntersuchung will er makroskopisch in kurzer Zeit 6 mal Mandeltuberkulose gefunden haben. Bei 3 Tieren seien die Veränderungen schon so zu sehen gewesen, bei den anderen nach näherer grobsinnlicher Untersuchung. Jedesmal seien die retropharyngealen Lymphknoten erkrankt gewesen. 5 der geschlachteten Rinder hätten an allgemeiner Tuberkulose gelitten.

Zwei Ansichten stehen sich also gegenüber. Nach der einen erkranken die Tonsillen nicht oder nur äußerst selten an Tuberkulose, nach der anderen erkranken sie häufig und zwar meist sekundär bei Lungentuberkulose. Man könne jedoch die Erkrankung der Mandeln in der Mehrzahl der Fälle nur histologisch erkennen.

Eigene Untersuchungen.

Bei der Fleischuntersuchung werden beim Rind ziemlich häufig tuberkulöse retropharyngeale Lymphknoten gefunden. Ab und zu sind in diesen Fällen auch die Tonsillen spezifisch makroskopisch verändert. Man muß sich jedoch davor hüten, die häufig vorhandenen Mandelpfröpfe mit tuberkulösen Veränderungen zu verwechseln. Die Pfröpfe bestehen aus losgestoßenen Epithelien, abgestorbenen weissen Blutkörperchen, eingedicktem Schleim der Mandeldrüsen, aus Futterbestandteilen und aus Mikroorganismen. Im Gegensatz zu tuberkulösen Herden lassen sie sich ziemlich leicht herausdrücken Wie schon oben erwähnt, ist, führen die Lymphgefässe von den Tonsillen ausschliesslich zu den medialen

retropharyngealen Lymphknoten. Bei ihrer Erkrankung liegt es nahe, den Eintritt der Infektion in den Tonsillen zu suchen, umsomehr, als sie durch ihren Bau und ihre Lage zur Aufnahme von Keimen besonders geeignet sind.

Um Klarheit über die Frage zu schaffen, ob die Tuberkelbakterien die Gaumenmandeln des Rindes, ohne spezifische Veränderungen zu hinterlassen, passieren oder nicht, haben wir in allen Fällen von Tuberkulose der retropharyngealen Lymphknoten die Tonsillen histologisch untersucht.

Zu diesem Zwecke werden möglichst die ganzen Tonsillen, allerdings stückweise, eingelegt, denn oft findet man mikroskopisch nur in einem Teil der Mandeln einen oder mehrere kleine tuberkulöse Herde. Nachdem das Material in Paraffin eingebettet ist, werden Stufenschnitte angefertigt und mit Haematoxylin-Eosin gefärbt. Bei dieser Methode erhält man aus allen Teilen der Tonsillen Präparate. Zwar besteht dabei die Möglichkeit, kleinere Herdchen nicht zu treffen, vor dem Serienschnitt hat aber der Stufenschnitt bei guten Ergebnissen den Vorteil der Kosten- und Zeitersparnis voraus.

Um zu prüfen, ob ohne Tuberkulose der regionären Lymphknoten Tuberkulose der Tonsillen besteht, werden auch bei Rindern mit meist ausgedehnter Tuberkulose und bei ganz gesunden Tieren ebenfalls die Gaumenmandeln in zusammen 14 Fällen untersucht.

Das Material stammt aus den Städtischen Schlachthöfen Gießen und Frankfurt a. Main. In Gießen sind während einer bestimmten Zeit 835 Rinder geschlachtet worden. Bei 176 Tieren besteht Tuberkulose eines oder mehrerer Organe. In 35 Fällen sind die medialen retropharyngealen Lymphknoten makroskopisch tuberkulös, und zwar 7 mal die Lymphknoten allein. Abgesehen von diesen 7 Fällen besteht immer eine mehr oder weniger ausgedehnte Tuberkulose mit Beteiligung der Lunge.

Von den in Frankfurt geschlachteten 622 Rindern haben 16 Tuberkulose der medialen retropharyngealen Lymphknoten. In jedem dieser 16 Fälle sind auch sonstige tuberkulöse Herde im Tierkörper vorhanden. Wenn in der Folge von den „retropharyngealen Lymphknoten“ die Rede ist, so sind immer die medialen gemeint.

Bei den erkrankten Lymphknoten bestehen die verschiedensten Größenverhältnisse und Veränderungen. Neben Knoten von normaler Größe gibt es alle Uebergange bis zu Gänseeigröße. Neben Verkäsungen bestehen Erweichungen sowie Verkalkungen. In manchen Fällen ist fast das ganze Gewebe in den Prozess einbezogen, in anderen findet man nur 1 oder 2 kleine Herde, die nicht grösser als Weizenkörner sind. Dazwischen gibt es alle möglichen Abstufungen. Meist sind die retropharyngealen Lymphknoten beiderseits erkrankt.

Bereits makroskopisch erkennbare Tonsillentuberkulose.

Die Tonsillen, deren regionäre Lymphknoten tuberkulös verändert sind, sind bei unseren Untersuchungen in keinem Falle auffällig vergrößert und von außen kann man keine spezifischen Veränderungen feststellen. Erst auf dem Durchschnitt ist dies bei den Tonsillen von 4 Rindern möglich. Bei Tier I. bestehen in der einen Mandel käsige Herde bis zur Erbsengrösse, bei Tier II. sehen wir, ebenfalls nur einseitig, Verkäsungen in netzartiger Anordnung. Das veränderte Gewebe ist gegen die Umgebung unregelmässig abgegrenzt. Es ist gelb mit einem Stich ins Graue und etwas krümlig. Auf der Schnittfläche durch eine Tonsille eines III. Tieres hebt sich ein verdächtiger Herd von über Erbsengrösse ziemlich scharf gegen das übrige Tonsillargewebe ab. In einem Mandelstückchen eines weiteren Falles ist in der Tiefe eine etwas derbe Stelle zu fühlen. Die histologische Untersuchung fällt bei allen 4 Tieren positiv aus. Wir hätten sicher noch eine größere Ausbeute an makroskopisch erkennbaren Fällen gehabt, wenn wir die Mandeln nicht für die histologische Untersuchung hätten möglichst unversehrt lassen müssen. In verschiedenen Tonsillen haben wir bei der späteren mikroskopischen Untersuchung ausgedehnte verkäste Bezirke gefunden, die bei 80facher Vergrösserung das gesamte Gesichtsfeld einnehmen.

Tier I. Die senfkorn- bis erbsengrossen käsigen Bezirke zeigen sich im mikroskopischen Bilde als strukturlose mit Eosin gefärbte Massen, auf die unregelmässig die Kerntrümmer der untergegangenen Zellen verteilt sind. An vielen Stellen haben sich Kalkschollen gebildet, die sich in dunkler Farbe ziemlich scharf gegen die Umgebung — den Käse — abgrenzen. Peripherisch lassen sich hier und da Riesenzellen und Epitheloidzellen nachweisen. In der Hauptsache überwiegen abkapselnde Bindegewebszellen mit eingestreuten Lymphozyten.

Tier II. Ein beträchtlicher Teil des lymphatischen Gewebes ist ziemlich reich mit Riesen- und Epitheloidzellen ausgestattet. Nirgends prägt sich eine scharfe Umrandung der Tuberkel aus. Fibroblasten treten so massenhaft auf, dass in den meisten Bezirken die Lymphozyten bis auf kleine Reste und spärlich eingestreute Zellen verdrängt sind. Frische nicht von Kalk durchsetzte Verkäsungen prägen sich als strukturlose mit Kerntrümmern ausgestattete Züge aus, die als ein Netz das erkrankte Gebiet durchsetzen.

Tier III. Im mikroskopischen Bilde zeigt sich ein erbsengrosser Herd als ein mit Riesenzellen reichlich ausgestatteter Teil des lymphatischen Gewebes der Tonsillen. Meist sind die Riesen-

zellen neben Epitheloidzellen und Fibroblasten so eingestreut, dass der typische Aufbau der einzelnen Tuberkel nicht zu sehen ist. Dabei fällt auf, daß das Ganze den Charakter chronischer Gewebswucherung angenommen hat und die Lymphozyten nur noch einen geringen Bruchteil des Ganzen ausmachen. Käsiger Zerfall ist nur an ganz wenigen Stellen ausgeprägt und in so geringem Umfange, daß die Verkäsung nicht über das Gesichtsfeld bei 250facher Vergrößerung hinausgeht. Nur an einer Stelle reicht die Verkäsung bis an den Rand des Gesichtsfeldes, wo gut erhaltene epitheloide und Riesenzellen neben den zahlreichen Fibroblasten und spärlichen Lymphozyten liegen. Es handelt sich hiernach um die vorwiegend produktive Form der Tuberkulose.

Tier IV. Da wo sich in der Tiefe der Tonsillengrübchen das Epithel im angrenzenden lymphatischen Gewebe verliert, treten unmittelbar zwischen Epithel und Nachbarschaft Riesen- und Epitheloidzellen auf. Stellenweise liegen sie als ein Mantel um die Epithelzapfen, die im Innern mit polymorphkernigen Zellen und in geringem Masse mit Lymphozyten ausgestattet sind. An einer Stelle zeigt ein Epithelzapfen innen den Grund eines sich verlierenden Grübchens, das in der halben Grösse des Gesichtsfeldes (250fache Vergrösserung) noch erhalten und vollkommen mit Leukozyten ausgefüllt ist. An anderer Stelle ist der Prozess seitlich in lymphatisches Gewebe und in Epithelzüge eingebrochen. In nächster Nachbarschaft liegen drei Riesenzellen nebeneinander. Auch an anderen Stellen liegen in nächster Nachbarschaft in dem lymphatischen Gewebe Riesenzellen und epitheloide Zellen. Sonach gleicht der Vorgang in dem Grübchen einem Eiterungsprozess, peripherisch jedoch den tuberkulösen Zuständen. Diese Eigenart ist an einer grösseren Anzahl von Grübchen zu sehen. Die Riesen- und Epitheloidzellen sind mit Lymphozyten einigermassen abgegrenzt wie typische Tuberkel. Verkäsungen sind nur wenig geprägt.

In allen 4 Fällen ist das Drüsengewebe von Abweichungen verschont geblieben. Alle in den Schnitten gefundenen Ausführungsgänge zeigen intakte Beschaffenheit. Hiernach ist zu folgern, dass das Drüsengewebe und seine Ausführungsgänge in hohem Masse Abwehrkräfte gegen die tuberkulöse Infektion besitzen. Das gilt auch für die nur histologisch veränderten Tonsillen.

Impfversuche.

Zu Anfang unserer Untersuchungen haben wir den Krypteninhalt der Tonsillen von 18 Rindern nach Ziehl-Neelsen gefärbt. In einem Falle haben wir wenig, in einem anderen Falle reichlich säurefeste Stäbchen gefunden. Für die „Diagnose" Tuberkulose der Tonsillen ist dies aber kaum von Wert, denn säure-

feste Stäbchen brauchen keine Tuberkelbakterien zu sein. Und wenn sie es sind, so ist nicht gesagt, dass sie auch wirklich in die Tonsillen eindringen und hier Veränderungen setzen, denn der bakterizide Schleim in den Mandelgrübchen soll für weitgehende Vernichtung eingedrungener Keime, auch der Tuberkelbakterien sorgen können. Nur der Tierversuch kann entscheiden, ob es sich um virulente Tuberkelbakterien handelt.

Bei 3 Rindern haben wir je 2 Meerschweinchen mit Mandelstückchen und mit Schleim aus der Tonsille (Krypteninhalt), bei einem Rind 1 Meerschweinchen nur mit Tonsillensubstanz geimpft. Alle 7 Versuchstiere sind ausnahmslos subkutan in der rechten Kniefalte geimpft worden. Keines ist uns vorzeitig durch die vielen Mandelkeime an Sepsis gestorben, wie es Devrient und Molly (30) beobachtet haben. Die retropharyngealen Lymphknoten der 4 Rinder sind tuberkulös, den Tonsillen selbst ist makroskopisch nichts anzusehen.

Bezeichnen wir die Meerschweinchen zu Rind 1 mit 1a und 1b, usw., so ergibt sich folgendes:

Die Meerschweinchen 1a und 1b gehen nach ungefähr 2 Monaten an generalisierter Tuberkulose zu Grunde. Die Tuberkelbakterien sind also virulent.

Im mikroskopischen Bilde machen sich in der einen Tonsille von Rind 1 schon bei 80facher Vergrösserung (Leitz Ok. 1. Objekt. 3) einige Stellen bemerkbar, die mit Eosin besonders stark gefärbt sind und bei 250facher Vergrösserung beginnende Zerstörung der Gewebsstruktur erkennen lassen. Die Zellkerne sind zum grössten Teil zertrümmert. In der Peripherie geht der Herd in spärliche Bindegewebszellen, vereinzelte Epithelien und Rundzellen über. Dann folgt das lymphatische Gewebe. Diese Herde sitzen hauptsächlich nahe den tiefen Stellen der Tonsillengrübchen, nicht aber in der Nähe der alveolären Drüsen. Da wo in der Tiefe die Grübchen sich in enge Gänge verlieren, sind Prozesse der Tuberkulose an vielen Stellen in jüngsten Stadien zu erkennen. Man sieht hier das Epithelpflaster in allen Uebergängen bis zu kaum noch nachweisbaren Resten, auch Anhäufungen der aus ihren Verbänden gerissenen und mit Rundzellen vermischten Epithelien. Wo solche Abweichungen am Epithel vorliegen, ist das angrenzende lymphatische Gewebe in seiner Struktur oft nur ganz leicht verändert. Zellen mit Uebergängen bis zu ausgesprochenen epitheloiden Formen sind spärlich eingestreut. An anderen Stellen liegen sie wieder reichlicher, ohne typische Tuberkel aufzubauen. In wieder anderen Zonen treten auch Riesenzellen auf. Im Gegensatz hierzu sind einige Bezirke mit Riesenzellen überschüttet. Auffallend ist die haarscharfe Abgrenzung dieses schwer veränderten lymphatischen Gewebes gegen gleichfalls lymphatisches in der Peripherie. Diese scharfe Grenze wird hauptsächlich durch Lymphgefässe gebildet. Stellenweise ranken sich auch Kapillaren. Aber die richtige Abgrenzung des Follikels kommt hier nicht in Frage.

Bei der Färbung nach Ziehl-Neelsen sind im Schnitt nur vereinzelt Tuberkelbakterien festzustellen.

Die Meerschweinchen 2a und 2b, 3a und 3b bleiben gesund. Histologisch sind in den verimpften Tonsillen keine Veränderungen, die auf Tuberkulose hinweisen, zu bemerken.

Das Meerschweinchen 4 stirbt nach fast 10 Wochen an ausgebreiteter Tuberkulose.

Bei der mikroskopischen Tonsillenuntersuchung von Rind 4 ergeben sich ausgedehnte spezifische Veränderungen. Ein unregelmässig gestalteter käsiger Herd, der bei schwacher Vergrösserung ungefähr das Gesichtsfeld ausfüllt, zeigt deutliche Vorsprünge und ist von Granulationsgewebe umgeben. Das angrenzende lymphatische Gewebe ist von Tuberkeln durchsetzt, die aus Epitheloid- und besonders viel Riesenzellen aufgebaut sind. Nur wenige dieser Tuberkel zeigen Ansätze zur Verkäsung. Eines der ältesten leicht verkästen Gebiete befindet sich im Grunde eines Tonsillargrübchens, von dem offenbar der Prozess ausgegangen ist, denn die ältesten Abweichungen der Verkäsung ragen in das Grübchen hinein.

Auch bei diesem Falle sind die Schnitte auf Tuberkelbakterien gefärbt worden. Dabei stellt sich heraus, dass in den veränderten Gebieten die Bakterien in sehr grosser Zahl zu finden sind. In manchen Gesichtsfeldern sieht man sie zu Dutzenden. Besonders um die Riesenzellen herum sind sie dicht gelagert und zwar so, dass der Anschein erweckt wird, als ob sie mit dem einen Ende in die Zellen eindringen wollten.

Wir haben die Impfungen vorgenommen, um die Virulenz der Tuberkelbakterien zu prüfen. Der negative Ausfall ist nicht unbedingt beweiskräftig. Bei der histologischen Untersuchung der Tonsillen haben wir manchmal nur hier und da einen kleinen Herd gefunden, der dem Untersucher beim Verimpfen von Tonsillenstückchen entgehen kann. Durch die Anwendung von Preßsaft grösserer Mandelteile hat man mehr Aussicht, Tuberkelbakterien zu erhalten, allerdings brauchen diese dann nicht aus dem Tonsillengewebe zu stammen, sondern sie sind vielleicht in den Grübchen vorhanden gewesen.

Deshalb haben wir uns bei der systematischen Untersuchung der Tonsillen auf histologisches Arbeiten beschränkt. Als positiv haben wir die Fälle angenommen, bei denen für Tuberkulose typische Veränderungen wie Epitheloid- und Riesenzellen, mit und ohne Verkäsung oder Verkalkung vorliegen. Dabei unterscheiden wir makroskopisch sichtbare Fälle, die oben bereits geschildert sind, und mikroskopisch sichtbare Fälle, die wir gemeinsam beschreiben, da sich sonst Wiederholungen nicht vermeiden lassen würden.

Nur mikroskopisch erkennbare Tonsillentuberkulose.

Die Veränderungen in den Tonsillen sind aus Riesenzellen und Epitheloidzellen aufgebaut, auch Lymphozyten und Fibroblasten sind dabei sehr oft beteiligt. Jedoch besteht nur selten die typische Tuberkelbildung. Manchmal sind neben wenigen Epitheloidzellen die Riesenzellen so massenhaft auf ein enges Gebiet zusammengedrängt, dass man von Riesenzelltuberkeln sprechen könnte. In anderen Fällen wiederum ist das lymphatische Gewebe von Epitheloidzellen und Fibroblasten in grossem Umfang durchsetzt, mehr oder weniger sind dabei Riesenzellen eingestreut. Es besteht hier das Bild der infiltrierenden grosszelligen Wucherung. Verkäsungen und Verkalkungen bestehen nur selten und dann meist in geringem Umfange. Die Veränderungen, die im allgemeinen nur in einem Teil der Schnitte zu sehen sind, gruppieren sich in der Mehrzahl der Fälle um die Tonsillargrübchen. Die Herde liegen dann im lymphatischen Gewebe vielfach dicht unter dem Epithel, dessen Zellen an dieser Stelle in ihrem Verbande gelockert und zum Teil in das Kryptenlumen losgestossen sind. Eine grössere Reihe von Schnitten sind auf Tuberkelbakterien gefärbt worden. Nicht immer können wir sie feststellen. Wenn sie aber vorhanden sind, so sind sie im allgemeinen vereinzelt im Gesichtsfeld, aber nur in den spezifisch veränderten Partien. Bei Fällen mit etwas grösseren Verkäsungen sind die Tuberkelbakterien meist in grösserer Zahl vorhanden.

Primäre Tonsillentuberkulose.

Ob die Veränderungen in den Gaumenmandeln primär oder sekundär entstanden sind, können wir mit voller Sicherheit nur in 4 Fällen entscheiden. Hier sind ausser Tuberkulose der Tonsillen nur tuberkulöse Veränderungen in den retropharyngealen Lymphknoten festzustellen, im übrigen Tierkörper fehlen sie. Es handelt sich also in allen 4 Fällen um einen echten und zwar vollständigen Primärkomplex.

Fall 1. Beide retropharyngealen Lymphknoten sind nur wenig vergrössert. Der eine ist fast vollkommen verkäst und z. T. verkalkt. in dem anderen sind verkäste und verkalkte Herde bis zu Kirschkerngrösse. Die histologischen Verhältnisse in den Tonsillen sind bei den makroskopischen Fällen (Tier 4) geschildert.

Fall 2 und 3. Bei beiden Rindern ist nur je ein retropharyngealer Lymhpknoten erkrankt. Er ist erheblich vergrössert, verkäst und zum Teil verkalkt. In den Tonsillen ist in dem einen Fall das lymphatische Gewebe hier und da bis zur Grösse

des Gesichtsfeldes (80 fache Vergrösserung) durch Epitheloidzellen und spärlich eingestreute Riesenzellen verdrängt. Verkäsungen sind nur in ganz geringem Umfang zu bemerken. In dem anderen Fall besteht in den Mandeln infiltrierendes Wachstum der Epitheloidzellen, Riesenzellen sind ziemlich selten. Verkäsungen findet man im Schnitt an mehreren Stellen, aber sie gehen bei 80 facher Vergrösserung nicht über den vierten Teil des Gesichtsfeldes hinaus.

Fall 4. Hier ist in einem retropharyngealen Lymphknoten ein verkalkter, linsengrosser Herd. Histologisch sind in der Tonsille der gleichen Seite spezifische Veränderungen nur in einem ganz kleinen Ausschnitt des Präparates zu entdecken. In einem Tonsillengrübchen, das sich trichterförmig in die Tiefe einsenkt, befindet sich in einer flachen Nische ein frischer Herd. der Verhältnisse zeigt, die an dieser Stelle eine Eingangspforte für die Tuberkelbakterien erkennen lassen (s. Abbildung).

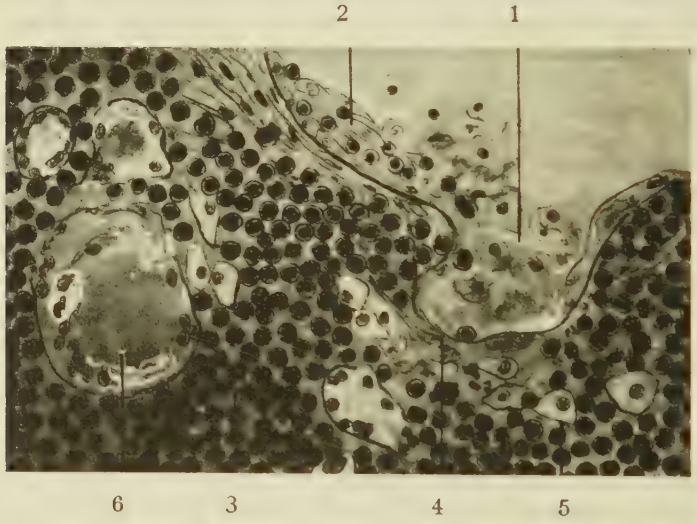

Schnitt durch einen makroskopisch nicht zu erkennenden Krankheitsherd der Tonsille eines Rindes.

1. Bucht in der Tiefe eines Tonsillargrübchens, gefüllt mit losgestossenem Plattenepithel und saprophytenreichem Schutt. 2. Mit Rundzellen durchsetztes Epithelpflaster. 3. Cytoblastisches Gewebe. 4. Eintrittspforte der Tuberkelbakterien. Hier ist das Epithel geschwunden, im Grunde der Erosion liegt Zellschutt, Zellen sind aus ihrem Gefüge, epitheloide Zellen - 5 sind entstanden, und etwas tiefer (zwischen 3 und 4) liegt eine Riesenzelle. 6. Grosse Riesenzelle mit randständigen Kernen. In der Nachbarschaft liegen weitere Riesenzellen und epitheloide Zellen.

Besprechung der Untersuchungsergebnisse.

Histologisch finden wir bei 51 Rindern mit tuberkulösen retropharyngealen Lymphknoten 28 mal auch eine oder beide Tonsillen spezifisch erkrankt, darunter sind 4 sicher primäre Fälle. Bei 4 Fällen lässt sich mit hoher Wahrscheinlichkeit schon makroskopisch die Diagnose „Tonsillentuberkulose" stellen.

Bei 7 Tieren, die bei der Fleischuntersuchung ganz gesund gefunden worden sind, sind die Gaumenmandeln in keinem Falle weder makroskopisch noch mikroskopisch spezifisch verändert gewesen. Von 7 Rindern mit meist ausgedehnten tuberkulösen Veränderungen, aber ohne Tuberkulose der retropharyngealen Lymphknoten, zeigt nur ein Rind spezifische histologische Veränderungen in den Mandeln. Bei diesem Falle sind die Gekröslymphknoten verkäst und verkalkt, die Lunge ist durchsetzt mit käsigen Herden, jedoch sind die regionären Lymphknoten makroskopisch unverändert.

Devrient und Rasmussen gehen bei der Angabe der Häufigkeit der Tonsillentuberkulose von hochgradig tuberkulösen Tieren aus. Um einen Vergleichsmasstab zu haben, beziehen wir ihre Ergebnisse auf die retropharyngealen Lymphknoten, von denen sie ebenfalls angeben, wie oft sie erkranken (s. oben). Danach sind die Tonsillen nach Devrient in 0,43 Proz., nach Rasmussen in 1,6 Proz. der Fälle erkrankt. Dagegen erhalten wir bei der Tuberkulose der retropharyngealen Lymphknoten 54,9 Proz. Mandeltuberkulose.

Dass wir bei der Anwendung des Serienschnittes sicher ein noch besseres Resultat erzielt hätten, ist unzweifelhaft. Doch müssen wir daran denken, dass nicht immer die Infektion der retropharyngealen Lymphknoten von den Tonsillen auszugehen braucht. Die Tuberkelbakterien können auch sonstwo in die reichlich mit Lymphfollikeln ausgestattete Rachenschleimhaut eindringen, im lymphatischen Gewebegeringe, nur mikroskopisch sichtbare Veränderungen schaffen und dann weiterhin ihre Wirkung in den Lymphknoten entfalten. Es steht jedenfalls nach unseren Untersuchungen fest, dass in den meisten Fällen die Tonsillen nicht von den Tuberkelbakterien passiert werden, ohne zu erkranken. Allerdings ist die Diagnose in der Regel nur durch die histologische Untersuchung zu stellen, denn Verkäsungen sind in den Tonsillen meist nur gering ausgeprägt oder sie fehlen überhaupt. Man muss für sie eine Art Organresistenz in Anspruch nehmen.

Nutzanwendung für die Fleischuntersuchung.

Nach den Ausführungsbestimmungen A zum Reichs-Fleischbeschau-Gesetz ist in IV. § 23 die Untersuchung der Lymphknoten des Kopfes zwingend vorgeschrieben, dagegen sind die Tonsillen nicht berücksichtigt. Auch in den einschlägigen Werken der Fleischuntersuchung von Ostertag (36) und Edelmann (12) wird ihnen keine besondere Beachtung geschenkt. Da in Metzgereien die Verarbeitung des Kopffleisches einschließlich der Tonsillen, vielleicht manchmal auch in rohem Zustand geschieht, und dadurch eine Infektion des Menschen im Bereiche der Möglichkeit liegt, ist nach unseren Untersuchungen erforderlich, die Tonsillen bei Rindern mit Tuberkulose der retropharyngealen Lymphknoten mit dem gesamten Rachengewebe unschädlich zu beseitigen. Die Entfernung der Tonsillen bei allen, auch den gesunden Rindern, ist allein schon dadurch gerechtfertigt, dass die Tonsillen eine grosse Zahl von Keimen, darunter auch pathogener Art, beherbergen.

Zusammenfassung.

1. **Die Tuberkulose der Tonsillen des Rindes kommt viel häufiger vor als bisher angenommen worden ist.**
2. **Die Diagnose „Tonsillentuberkulose" ist im allgemeinen nur durch die histologische Untersuchung zu stellen.**
3. **Bei der Entfernung des Rachens bei Tuberkulose der retropharyngealen Lymphknoten müssen die Tonsillen ebenfalls sorgfältig beseitigt werden.**
4. **Wegen der vielen, zum Teil auch pathogenen Keime, empfiehlt es sich, bei allen Schlachtrindern die Tonsillen zu entfernen.**

Am Schlusse meiner Arbeit möchte ich nicht verfehlen, Herrn Schlachthofdirektor Dr. Keller für das Thema, das Untersuchungsmaterial und seine Ratschläge bestens zu danken. Herrn Geh. Medizinalrat Prof. Dr. Olt bin ich für die Ueberlassung des Arbeitsplatzes zu Dank verpflichtet.

Literaturverzeichnis.

1. Bakács: Der Verbreitungsweg tuberkulöser Infektionen mit Berücksichtigung des Lymphdrüsensystems. Virchows Archiv für Pathologische Anatomie und Physiologie und für klinische Medizin Bd. 258.
2. Bauermeister: Ueber das ständige Vorkommen pathogener Mikroorganismen insbesondere der Rotlaufbazillen in den Tonsillen des Schweines. Inaug. Dissert. Bern 1901.
3. Baum: Die Lymphgefässe der Mandeln des Rindes, zugleich ein Beitrag zur Beurteilung der Mandeln als Eingangspforten für Infektionen. Zeitschrift für Infektionskrankheiten, parasitäre Krankheiten und Hygiene der Haustiere. 9. Bd.

4 Baum: Das Lymphgefässystem des Rindes 1912.

5 v. Baumgarten: Ueber das Verhalten der Tuberkelbazillen an den Eingangspforten der Infektion. Berliner klinische Wochenschrift 1905.

6 Beitzke: Bemerkungen zu der Arbeit von Bakàcs. Virchows Arch. 259.

7. Brieg: Zur Tuberkulose in der Nasenhöhle des Rindes. Zeitschr. für Fleisch- und Milchhygiene. Bd. 26, 1916.
8. Breuer: Budapester Schlachthofstatistik. Referat in Ellenberger Schütz Jahresberichte über die Leistungen auf dem Gebiet der Veterinärmedizin 1899.
9. Caramichael: Tuberkulose der Tonsillen. Zeitschrift für Laryngologie. Bd. II. 1910.
10. Devrient: Die Tonsillen des Rindes und ihre Beziehungen zur Entstehung der Tuberkulose. Deutsche tierärztliche Wochenschrift. 1908.
11. Dmochowski: Ueber sekundäre Erkrankungen der Mandeln und der Balgdrüsen an der Zungenwurzel bei Schwindsüchtigen. Beiträge zur pathologischen Anatomie und zur allgemeinen Pathologie. Bd. 10, 1891.
12. Edelmann: Lehrbuch der Fleischhygiene. 1923.
13. Ellenberger: Handbuch der vergleichenden mikroskopischen Anatomie der Haustiere. 1911.
14. Finder: Die Tonsillen als Eingangspforten der Infektionskrankheiten. Medizinische Klinik 1911.
15. Fischer: Tonsillen und Tuberkulose. Münchener Medizinische Wochenschrift. Jg. 70, 1923.
16. Friedmann: Ueber die Bedeutung der Gaumentonsillen bei jungen Kindern als Eingangspforte für die tuberkulösen Infektionen. Beiträge zur Path. Anatomie usw. Bd. 28, 1900.
17. Gottstein: Pharynx- und Gaumentonsillen primäre Eingangspforten der Tuberkulose. Berl. klin. Wochenschr. 1896.

18. Grawitz: Die Eintrittspforten der Tuberkelbazillen und ihre Lokalisation beim Menschen. Deutsche Med. Wochenschr. 1901.
19. Grober: Die Tonsillen als Eintrittspforten für Krankheitserreger. Klinisches Jahrbuch Bd. 14, 1905.
20. Henke-Lubarsch: Handbuch der speziellen pathologischen Anatomie und Histologie. Dietrich: Rachen und Tonsillen. 1926.
21. Horn: Ueber die Beziehung der Tonsillen des Schweines zu Mikroorganismen. Tierärztliche Rundschau 1930.
22. Horn: Dasselbe. II. Mitteilung. Tierärztl. Rundschau 1931.
23. Illing: Ueber Vorkommen und Formation des cytoblastischen Gewebes im Verdauungstraktus der Haussäugetiere. Sonderabdruck aus Morphologisches Jahrbuch. Bd. 40.
24. Ito: Ueber primäre Darm- und Gaumentonsillentuberkulose. Berl. klin. Wochenschr. 1904.
25. Joest: Handbuch der speziellen pathologischen Anatomie der Haustiere,
26. Kitt: Lehrbuch der Pathologischen Anatomie der Haustiere 1910.
27. Knese: Wichtiges über Gehirn- und Retropharyngealdrüsentuberkulose beim Rind. Berl. tierärztl. Wochenschr. 1914.
28. Krückmann: Ueber die Beziehungen der Tuberkulose der Halslymphdrüsen zu der der Tonsillen. Virch. Arch. Bd. 138
29. Lublinski: Tuberkulose und Tonsillen, Monatsschrift für Ohrenheilkunde sowie für Kehlkopf-, Nasen-, Rachenkrankheiten. 1887.
30. Molly: Ueber säurefeste Stäbchen in Hypertrophischen Gaumentonsillen und adenoiden Vegetationen des Nasenrachenraumes. Inaug. Dissert. Bonn 1912.
31. Most: Die Infektionswege der Tuberkulose. Berl. klin. Wochenschr. 1908.
32. Nieberle und Cohrs: Lehrbuch der speziellen pathologischen. Anatomie der Haustiere. 1931.
33. Nieberle Helm usw.: Die Tuberkulose der Tiere. Ergebnisse der allgemeinen Pathologie und pathologischen Anatomie des Menschen und der Haustiere. Lubarsch-Ostertag. 25. Bd. 1931.
34. Olt: Die Beziehungen der Tonsillen zu Mikroorganismen. Festschrift für Eugen Fröhner 1929.
35. v. Ostertag: Die Bekämpfung der Tuberkulose des Rindes mit besonderer Berücksichtigung der klinischen und bakteriologischen Feststellung. 1913.
36. v. Ostertag: Handbuch der Fleischbeschau. 1923.
37. Plum: Tonsillentuberkulose, ihre Häufigkeit und ihr Verhalten zur Halslymphdrüsentuberkulose. Zentralblatt für Hals-, Nasen-, Ohrenheilkunde. Bd. 8, 1936.
38. Rasmussen: Die Häufigkeit der Tuberkulose in der Schlundgegend bei Rindern. Maanedsskrift for Dyrlaege. Bd. XVII. Referat Ellenberger-Schütz Jahresberichte. 1906.
39. Ribbert: Die Eingangspforten der Tuberkulose. Deutsche Med. Wochenschr. 1907.

40. Ruge: Die Tuberkulose der Tonsillen vom klinischen Standpunkt. Virch. Arch. Bd. 144.
41. Seiferth: Das Tonsillarproblem. Die Medizinische Welt. Aerztl. Wochenschr. 1932.
42. v. Scheibner: Bilden die Tonsillen häufige Eingangspforten für die Tuberkelbazillen? Beiträge zur path. Anatomie usw. Bd. 26, 1899.
43. Schlegel: Mitteilungen aus dem Tierhygienischen Institut der Universität Freiburg im Jahre 1914. Zeitschrift für Infektionskrankheiten der Haustiere 1916. Bd. 17.
44. Schlenker: Beiträge zur Lehre von der menschlichen Tuberkulose. Inaug. Dissert. Zürich 1893. Virch. Arch. Bd. 134.
45. Stöhr: Ueber Mandeln und Balgdrüsen. Virchows Archiv. Bd. 97.
46. Strassmann: Ueber Tuberkulose der Tonsillen. Virch. Arch. Bd. 96, 1884.
47. Ströse: Beobachtungen über die Infektionspforten und die Verbreitungswege der Tuberkulose beim Schwein. Deutsche Tierärztl. Wochenschr, 1897.
48. Spartz: Die Tuberkulose der retropharyngealen Lymphdrüsen beim Rinde. L'hygiène de la viande et du lait. Juin 1908. Ref. Ellenberger-Schütz Jahresberichte. 1908.
49. Toth: Tuberkulose der Tonsillen. Monatsschrift für Ohrenheilkunde. 63. Jg. 1930.
50. Trautmann: Ueber Halsdrüsentuberkulose in ihrer Beziehung zu den Tonsillen und zur Lunge. Münch. Med. Wochenschr. 1913.
51. Winter: Beitrag zur Frage der Tuberkulose der Mandeln. Zeitschrift für Fleisch- und Milchhygiene. IX. Jg., 1899.

Lebenslauf.

Ich, Friedrich Wilhelm Heine, wurde am 13. Aug. 1905 zu Kehl a. Rh. als Sohn des Landjägermeisters Wilhelm Heine geboren. Nach dreijährigem Besuch der Volksschule in Truchtersheim bzw. Bischheim i. E. war ich bis 1918 auf der Oberrealschnle bei St. Johann in Straßburg i. E. Nach weiterem dreijährigem Besuch des Reformrealgymnasiums in Bitterfeld ging ich 1922 zur Städtischen Oberrealschule nach Halle a. S., wo ich 1925 die Reifeprüfung bestand. Darauf war ich 7 Monate im Bergbau tätig. Im Wintersemester 1925/26 wurde ich an der Universität Leipzig als Student der Veterinärmedizin immatrikuliert. Nach 5 Semestern ging ich nach Gießen, wo ich Ende Sommersemester 1929 die tierärztliche Vorprüfung und nach 5 Semestern die tierärztliche Fachprüfung ablegte. Anschließend arbeitete ich an meiner Dissertation.

Druck: A. Müller, Leipzig S 3, Steinstraße 57.